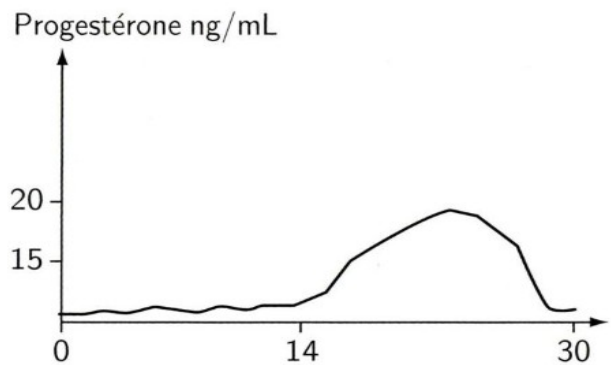
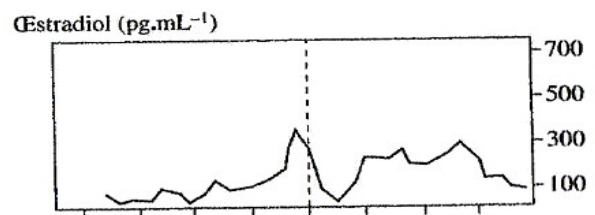
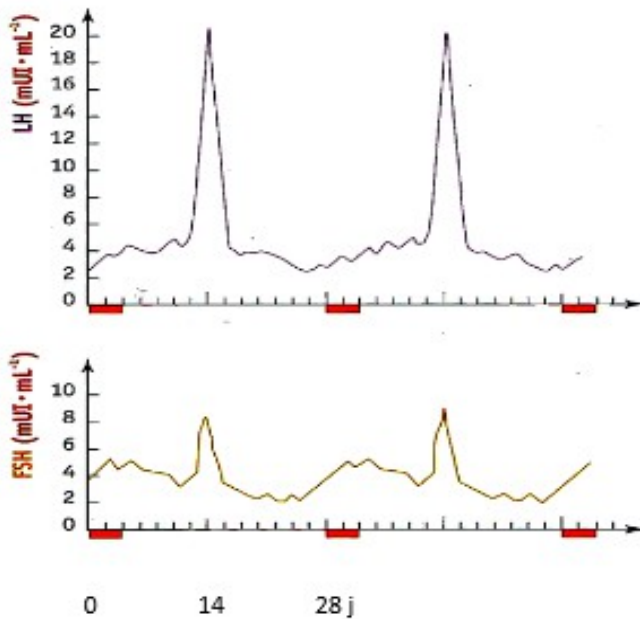


## Résultats des examens médicaux du couple Y

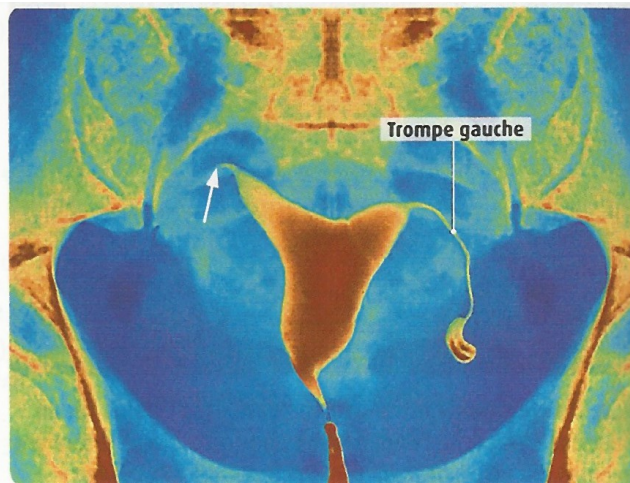
- Test de Huhner et examen de la glaire : pas d'anomalies relevées

- Taux hormonaux sanguins de Mme Y :



- Échographie pelvienne de Mme Y : pas d'anomalies relevées

- Hystéroggraphie de Mme Y :



- Spermogramme et aspect des spermatozoïdes de M. Y :

- volume d'éjaculat : 3,7 mL
- viscosité : normale
- concentration spermatique :  $62 \cdot 10^6$  sp. / mL
- taux de sp. en mouvement rectiligne : 62 %
- taux de sp. non fonctionnels : 25 %

