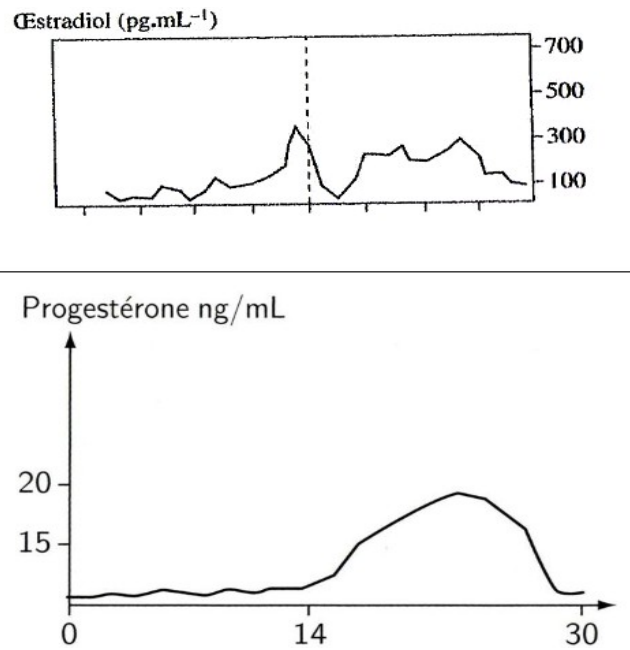
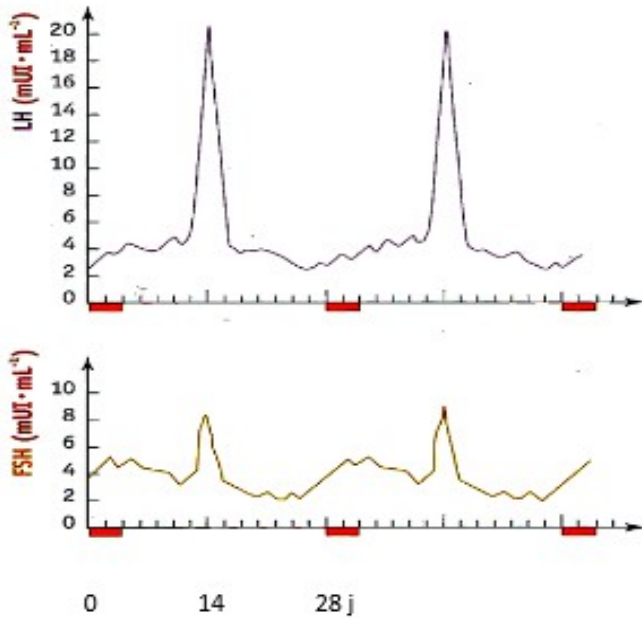


Résultats des examens médicaux du couple Z

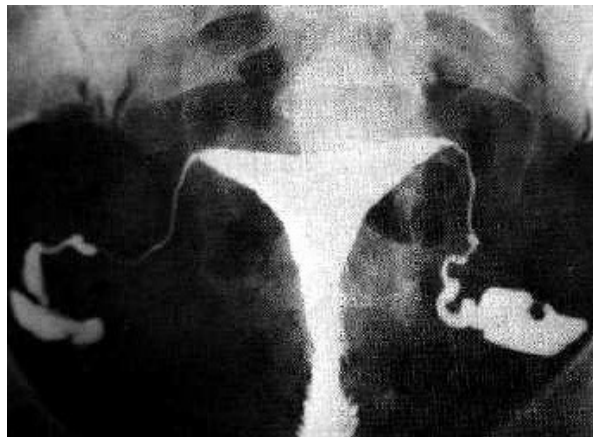
• Test de Huhner et examen de la glaire : pas d'anomalies relevées

• Taux hormonaux sanguins de Mme Z :



• Échographie pelvienne de Mme Z : pas d'anomalies relevées

• Hystéroggraphie de Mme Z :



• Spermogramme et aspect des spermatozoïdes de M. Z :

- volume d'éjaculat : 2,1 mL
- viscosité : normale
- concentration spermatique : $35,6 \cdot 10^6$ sp. / mL
- taux de sp. en mouvement rectiligne : 38 %
- taux de sp. non fonctionnels : 62 %

